



## TRAUMA CRANIOENCEFÁLICO: RELATO DE CASO

Milane Sales de SOUZA<sup>1\*</sup>; Raoni Tavares BARBOSA<sup>1</sup>; Grazielly Diniz DUARTE<sup>1</sup>; Mayara Layssa Timoteo dos SANTOS<sup>2</sup>; José Andreey Almeida TELES<sup>3</sup>; Felipe Eduardo da Silva SOBRAL<sup>3</sup>

<sup>1</sup>Graduando do curso de Medicina Veterinária, Centro Universitário Maurício de Nassau (UNINASSAU), João Pessoa, Paraíba, Brasil

<sup>2</sup>Graduanda do curso de Medicina Veterinária, Centro Universitário CESMAC, Maceió, Alagoas, Brasil

<sup>3</sup>Médico Veterinário, Professor UNINASSAU, João Pessoa, Paraíba, Brasil

\*Autor de correspondência. E-mail: souzamilane@hotmail.com

**Resumo.** O traumatismo crânio-encefálico (TCE) é uma agressão feita ao cérebro, de caráter físico, compreendida por uma força externa, ou por uma aceleração ou desaceleração de alta intensidade do cérebro dentro do crânio, que pode produzir lesão anatômica ou comprometimento funcional no folículo piloso, crânio ou meninges, tanto na medicina humana quanto na veterinária é uma importante causa de morbidade e mortalidade. As lesões encefálicas no TCE podem ser classificadas em difusas e focais. O manejo de pacientes com TCE se baseia na estabilização rápida, diagnóstico e controle das lesões secundárias. A recuperação do animal depende em geral da gravidade da lesão, da qualidade e rapidez na instituição do tratamento. Compreender os mecanismos fisiopatológicos da lesão cerebral no traumatismo cranioencefálico é fundamental para o estabelecimento de medidas terapêuticas clínicas e cirúrgicas. Este relato aborda o acompanhamento clínico feito entre os dias 09 e 18 de junho de 2018. O felino denominado Belchior, macho, sem raça definida, de pelagem mesclada, com idade aproximada de 1,2 anos, castrado, convivia com outro felino, residia em casa, porém regularmente transitava por residências adjacentes. Foi atendido em uma clínica veterinária particular, apresentando-se totalmente alheio a estímulos externos e ambientais, em nível de consciência de estupor, com escoriações superficiais nas regiões oral (comissura labial direita) e infra orbital (direita). Foi coletado material para exames laboratoriais e, após a reunião das informações obtidas e observações do animal, houve suspeita clínica de TCE. Ao final do acompanhamento, entre variações no quadro clínico, o animal foi a óbito no dia 18/06/2018 aproximadamente às 03:00h da manhã.

**Palavras-chave:** Felino; Lesão física, Traumatismo cranioencefálico.

### CRANIOENCEPHALIC TRAUMA: CASE REPORT

**Abstract.** Traumatic brain injury (TBI) is a physical brain injury comprised of an external force or a high-intensity acceleration or deceleration of the brain within the skull that can produce anatomical damage or functional impairment in the follicle. hair, skull, or meninges in both human and veterinary

medicine is a major cause of morbidity and mortality. Brain lesions in TBI can be classified as diffuse and focal. The management of patients with TBI is based on rapid stabilization, diagnosis and control of secondary lesions. The recovery of the animal generally depends on the severity of the injury, the quality and the speed in the institution of treatment. Understanding the pathophysiological mechanisms of brain injury in traumatic brain injury is fundamental for the establishment of clinical and surgical therapeutic measures. This report addresses the clinical follow-up between June 9 and 18, 2018. The feline named Belchior, male, no defined race, mixed-breed, approximately 1.2 years old, castrated, living with another feline, residing at home but regularly passed through adjacent residences. He was seen at a private veterinary clinic, totally oblivious to external and environmental stimuli, at the level of stupor awareness, with superficial abrasions in the oral (right lip commissure) and infra orbital (right) regions. Material was collected for laboratory tests and, after gathering the information obtained and observations of the animal, there was clinical suspicion of TBI. At the end of the follow-up, among variations in the clinical picture, the animal died on 06/18/2018 at approximately 03:00 in the morning.

**Keywords:** Feline; Physical injury; Traumatic brain injury.

### **TRAUMA CRANIOENCEFALICO: REPORTE DE CASO**

**Resumen.** La lesión cerebral traumática (TCE) es una agresión física al cerebro compuesta por una fuerza externa o una aceleración o desaceleración de alta intensidad del cerebro dentro del cráneo que puede producir daño anatómico o deterioro funcional en el folículo. El cabello, el cráneo o las meninges, tanto en la medicina veterinaria como en la humana, son una causa importante de morbilidad y mortalidad. Las lesiones cerebrales en TCE se pueden clasificar como difusas y focales. El tratamiento de los pacientes con TBI se basa en la rápida estabilización, el diagnóstico y el control de las lesiones secundarias. La recuperación del animal generalmente depende de la gravedad de la lesión, la calidad y la velocidad en la institución de tratamiento. La comprensión de los mecanismos fisiopatológicos de la lesión cerebral en la lesión cerebral traumática es fundamental para el establecimiento de medidas terapéuticas clínicas y clínicas. Este informe aborda el seguimiento clínico entre el 9 y el 18 de junio de 2018. El gato macho Belchior, de raza no definida, de aproximadamente 1.2 años de edad, castrado, viviendo con otro felino, que reside en su hogar. Pero regularmente pasa por residencias adyacentes. Fue visto en una clínica veterinaria privada, totalmente ajeno a los estímulos externos y ambientales, a nivel de estupor, con abrasiones superficiales en las regiones oral (comisura del labio derecho) e infra orbital (derecha). El material fue recolectado para pruebas de laboratorio y, después de recopilar la información obtenida y las observaciones del animal, hubo sospecha clínica de TCE. Al final del seguimiento, entre las variaciones en el cuadro clínico, el animal murió el 18/06/2018 aproximadamente a las 03:00 de la mañana.

**Palabras clave:** Felino; Lesión física, Trauma craneoencefálico.

## INTRODUÇÃO

O traumatismo cranioencefálico (TCE) é uma lesão de caráter traumático, biomecânico e molecular que afeta o encéfalo, as meninges, os constituintes neurovasculares cranianos, o crânio e o próprio couro cabeludo (RODRIGUES et al, 2018). É considerado uma doença muito heterogênea, reunindo diferentes causas, níveis de gravidade e, conseqüentemente, uma ampla quantidade de prognóstico (ANDRADE et al.; 2009).

O TCE, tanto na medicina humana quanto na veterinária é uma importante causa de morbidade e mortalidade, resultante de forças mecânicas externas aplicadas ao encéfalo e às estruturas que o circundam, levando a lesão estrutural e/ou interrupção da função encefálica por lesões primárias e secundárias (BRANCO et al., 2013).

As lesões podem desencadear uma cascata de eventos que resultam em dano celular e podem ser decorridas de trauma aberto ou fechado, podendo ser classificadas em focais ou difusas. As lesões focais são geralmente macroscópicas e limitadas a determinada área, enquanto as lesões difusas são quase sempre microscópicas e estão associadas à disfunção difusa do cérebro. As lesões podem levar a déficits físicos, cognitivos e de comportamento (ALMEIDA et al., 2012).

Em rotina clínica e cirúrgica, é comumente encontrado casos de felinos e caninos que sofreram algum tipo de lesão decorrente de quedas, brigas, atropelamentos ou maus tratos. Inicialmente, a abordagem deve abranger exames dos principais sistemas, com ênfase em cardiovascular e respiratório, todavia enfoque especial deve ser dado aos sistemas neurológico e renal, pois esses danos são comuns em gatos, podendo resultar em morte (BONELLI, 2009).

O manejo de pacientes com TCE se baseia na estabilização rápida, diagnóstico e controle das lesões secundárias. A recuperação do animal depende, em geral, da gravidade da lesão, da qualidade e rapidez na instituição do tratamento, sendo fundamental estabilizar inicialmente o animal. A estabilização sistêmica envolve a correção do choque hipovolêmico e anormalidades respiratórias com fluidoterapia e oxigenoterapia visando otimizar a perfusão tecidual e manter pressão para perfusão cerebral. Medidas para redução da pressão intracraniana (PIC) com uso de diuréticos e soluções hipertônicas devem ser adotadas como parte do tratamento emergencial do animal traumatizado. Avaliação em busca de outras lesões como fraturas ou luxações devem ser realizadas após a estabilização sistêmica e neurológica, em seguida, considera-se a realização de exame neurológico completo para adoção de tratamentos específicos (BONELLI, 2009; BRANCO et al., 2013).

Ressalta-se a importância na obtenção do histórico do animal, o tempo e a progressão dos sinais neurológicos, assim como estabilização da coluna cervical e controle das hemorragias

que são comuns em fraturas de crânio como hemorragias nasais, nas orelhas, na região da nasofaringe, órbita e seios frontais. Quando houver êmese, deve-se evitar a aspiração. Indica-se manter a cabeça em ângulo de 30° para maximizar o suprimento arterial e para drenagem venosa do cérebro. Avaliação do nível de consciência tanto na intervenção pré-hospitalar quanto hospitalar também é conduta comum (SIQUEIRA et al., 2013).

No exame neurológico o veterinário deve estar atento na avaliação do estado mental, função motora, reflexos espinhais, tamanho e resposta pupilar, posicionamento e movimentação dos olhos, definindo um escore para a Escala de Coma de Glasgow Modificada (ECGM). A ECGM é usada para estimar o grau de severidade do quadro clínico e neurológico, permitindo um acompanhamento do animal que sofre um TCE (BONELLI, 2009; BRANCO et al., 2013; VIANNA; ARIAS, 2013).

O presente trabalho tem como objetivo relatar o caso de um felino macho que residia em casa, porém, regularmente transitava por residências adjacentes, que foi atendido em uma clínica particular na grande João Pessoa-PB, entre os dias 09 e 18 de junho de 2018, com suspeita clínica de trauma cranioencefálico. Para tal, delineou-se o estudo com a caracterização do animal abordando análises clínicas, físicas e laboratoriais realizadas, descrição do tratamento empregado e métodos de acompanhamento.

## **RELATO DE CASO**


No dia 09 de junho de 2018, um felino macho, nome 'Belchior', sem raça definida, de pelagem mesclada, com idade aproximada de 1,2 anos, castrado e pesando 3,350 kg, foi levado a uma clínica veterinária particular na grande João Pessoa-PB para consulta médica.

Em anamnese, verificou-se que o animal havia saído do domicílio na sexta feira (08/06/2018) a noite e não retornara. Ao sábado, aproximadamente às 12:00h, o felino foi localizado, encontrava-se deitado sob insolação, com aspecto apático e sem responder a estímulos pelos proprietários.


Após a avaliação clínica, foi verificado que o animal apresentava congestão de mucosas oculares, desidratação em grau moderado, hipertermia (39,8 °C), frequência cardíaca (FC) de 220 batimentos por minutos (bpm) e frequência respiratória (FR) de 60 movimentos por minuto (mpm), ambas consideradas elevadas.

O animal apresentava respiração atáxica, protrusão de terceira pálpebra (Figura 1), reflexo pupilar reduzido, escoriações superficiais nas regiões oral (comissura labial direita) e infra orbital (direita), encontrava-se totalmente alheio a estímulos externos e ambientais em

nível de consciência de estupor (Figura 2). Estando na categoria I da Escala de Coma de Glasgow Modificada (ECGM) com um prognóstico de reservado para desfavorável.



**Figura 1.** Protrusão de terceira pálpebra. **Fonte:** Dados da pesquisa.



**Figura 2.** Felino alheio a estímulos externos e ambientais em nível de consciência de estupor. **Fonte:** Dados da pesquisa.

Foi realizada punção venosa para coleta de sangue e posterior realização de hemograma (Tabela 1) e análise bioquímica (Tabela 2). No hemograma, foi encontrada, redução plaquetária e no bioquímico, elevação significativa de aspartato aminotransferase (A.S.T) e alanina aminotransferase (A.L.T.) sugerindo lesão hepática.

**Tabela 1.** Perfil hematológico do felino realizado no dia 09 de junho de 2018. **Fonte:** LACPET, João Pessoa, estado da Paraíba, Nordeste do Brasil.

Hemograma	Resultado	Referência
<b>Eritrograma</b>		
Hemácias (milhões/mm <sup>3</sup> )	5,7	5-10
Hemoglobina (g%)	16,5	8-15
Hematócrito (%)	46,8	24-45
<b>Leucograma</b>		
Leucócitos	11.200	5.500-19.500
Segmentados (mm <sup>3</sup> )	73% 8.176	2.500-12.500
Eusínófilo (mm <sup>3</sup> )	3% 336	0-1.500
Linfócitos (mm <sup>3</sup> )	21% 2.352	1.500-7.000
Monócitos (%)	3% 336	0-850
Plaquetas (mm <sup>3</sup> )	178.000	200.000- 800.000

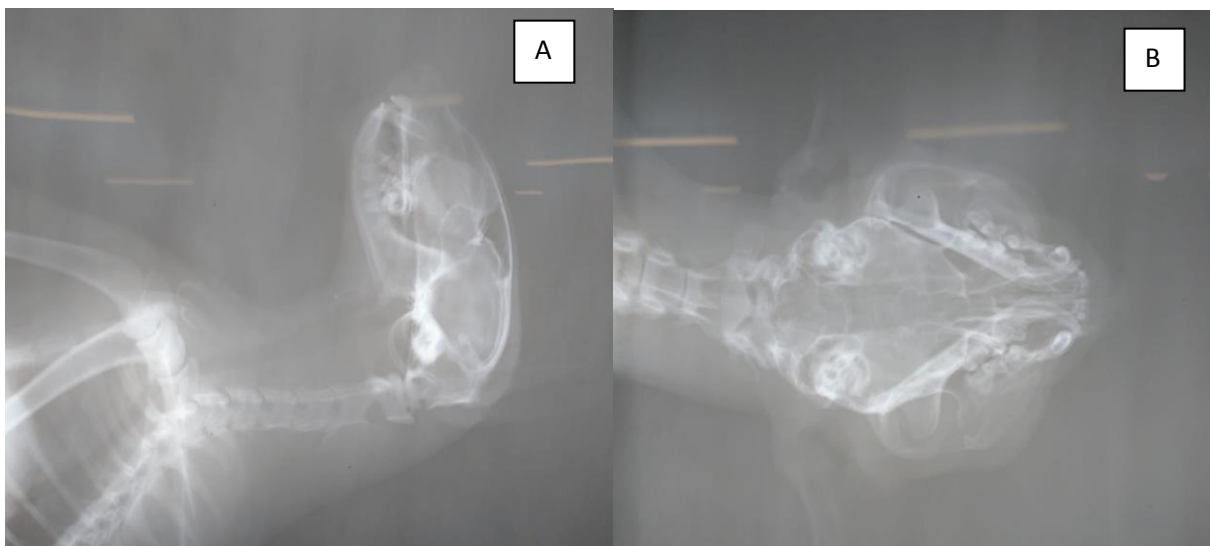**Tabela 2.** Perfil bioquímico do felino realizado no dia 09 de junho de 2018. **Fonte:** LACPET, João Pessoa, estado da Paraíba, Nordeste do Brasil.

Bioquímico	Resultado	Referência
Ureia	40 mg/dL	5-35 mg/dL
Creatinina	1,2 mg/dL	0,5-1,5 mg/dL
Proteína Total	6,9 g/dL	5,4-7,1 g/dL
A.S.T. (TGO)	186 UI/L	13-41 UI/L
A.L.T. (TPG)	131 UI/L	10-50 UI/L
Fosfatase alcalina	166 UI/L	20-156 UI/L
Albumina	4,10 g/dL	2,3-3,2 g/dL
CPK (creatinofosfoquinase)	40 UI/L	17-150,2 UI/L
Glicose	116 mg/dL	60-110 mg/dL

Sob orientação clínica, o paciente foi submetido a fluidoterapia reparadora (500mL de solução fisiológica NaCl a 0,9% ao dia com suplementação vitamínica e mineral na dose de 20mL por ampola de soro). Foi administrado protetor hepático na dose de 2 mL/dia/EV, dipirona sódica na dosagem de 10 mg/kg/q 8h/EV conforme constatado pirexia, dexametasona na dose de 5mg/kg/q 24h/EV e antibióticoterapia com penicilina G (procaína e benzatina) com sulfato de dihidroestreptomicina na dose de 25.000 UI de penicilina (procaína e benzatina) por kg de peso vivo e 25 mg/kg de sulfato de dihidroestreptomicina em dose única.

O Animal foi encaminhado para realização de radiografia craniocervical em duas projeções, não sendo constatado fraturas ósseas (Figura 3). Todavia, o paciente foi diagnosticado com trauma crânio-encefálico (TCE).

**Figura 3.** Exame radiográfico do felino em duas projeções. **A.** decúbito lateral do crânio; **B.** axial vertice-submento do crânio. **Fonte:** CLIVETSUL, João Pessoa, estado da Paraíba, Nordeste do Brasil.



No dia 10 de junho de 2018, o animal passou a ser avaliado a cada 04 horas e o mesmo demonstrou reflexo de deglutição normal, temperatura corporal normalizada, apresentando discreta melhora e assumindo a postura de decúbito ventral; micção normal e controlada. Às 16:00h do mesmo dia, o gato apresentou piora clínica considerável, assumindo a postura de decúbito lateral direito, com contrações mioclônicas involuntárias ipsilaterais, iniciando pela cabeça e se disseminando pelo corpo. Ao ser colocado em posição quadrupedal, apresentava desequilíbrio com tendência para o lado direito, o felino permaneceu venoclisado recebendo fluidoterapia reparadora e de manutenção, com dexametasona na dose de 5mg/kg/q 24h/EV.

Após constatação de piora clínica, o animal passou a ser avaliado a cada 02 horas, permanecendo o reflexo de deglutição normal, temperatura corporal normalizada, incoordenação com espasmos musculares ipsilaterais, opistótomo, reflexo pupilar deprimido, decúbito lateral. O animal permaneceu com acesso venoso e fluidoterapia reparadora associado a corticoideterapia, com dexametasona na dose de 5mg/kg/q 24h/EV sendo realizada ainda a alteração de decúbito a cada 02 horas, para se evitar escaras de decúbito e edemas locais, a cabeça do paciente permaneceu elevada discretamente de forma a dar maior conforto ao mesmo.

No dia 12 de junho de 2018 continuou sendo observado quanto à apresentação de incoordenação motora com espasmos musculares ipsilaterais, opistótomo, reflexo pupilar deprimido e protrusão de terceira pálpebra. O felino permaneceu em decúbito lateral e quando posto em estação houve desequilíbrio para a direita e ausência de forças para sustentação. O gato permaneceu durante todo período de internação com as veias cefálicas venoclisadas para facilitar a administração de fármacos, sendo mantido a fluidoterapia reparadora com 500mL de solução fisiológica NaCl a 0,9% ao dia juntamente com suplementação vitamínica e mineral na dose de 20mL por ampola de soro, contudo iniciou-se a administração de manitol 20%, na dose de 10 mL/kg a cada 06 horas.

Ao quinto dia após internação, foi observado incoordenação e espasmos musculares ipsilaterais reduzidos. A posição de opistótomo, tornou-se ausente. O reflexo pupilar variou entre normal e deprimido. Houve permanência de decúbito lateral. Sob o estímulo de se levantar, apresentou discreta força para sustentação e suave desequilíbrio à direita. A fluidoterapia reparadora e a administração do manitol 20% (10 mL/kg) a cada 06 horas foi mantida.

No dia seguinte, quando estimulado a ficar em decúbito ventral, sem apoios, permaneceu estável. O animal demonstrou-se alerta a estímulos externos e com vocalizações emotivas quando na presença dos técnicos e proprietários. Foi realizado alimentação enteral por meio do fornecimento de alimentos pastosos e, água diretamente na cavidade oral, usando-se seringas. Os espasmos musculares se tornaram quase imperceptíveis e o reflexo pupilar próximo da normalidade.

A alimentação oral permaneceu no sétimo dia de internação, contudo, optou-se pela manutenção do acesso venoso e administração de 250mL de solução fisiológica NaCl a 0,9% ao dia. O felino continuou respondendo a estímulos dos técnicos e proprietários, mantendo-se extremamente alerta.

No sábado, dia 16 de junho de 2018, o animal permaneceu prostrado, apresentando midríase, com opistótomo e mioclonias involuntárias crescentes em intensidade e frequência.

Ao término do dia, passou a apresentar vocalização e nistagmo com movimentos convulsivos. Defecação e deglutição presentes. O animal continuou a ser alimentado pela via enteral, permanecendo na fluidoterapia, passou-se a administrar diazepam na dose de 1 mg/kg/q 12h/PV.

No domingo, houve piora clínica considerável e a alimentação oral foi completamente suspensa em decorrência da ausência de deglutição, mais precisamente ausente a partir da fase oral. Totalmente alheio a qualquer estímulo, o animal apresentava midríase e episódios convulsivos mesmo com as administrações regulares do benzodiazepínico (0,5mg/kg/12h). O felino veio a óbito na segunda-feira, às 3h da manhã.

O animal foi submetido a exame cadavérico e realização de exame laboratorial para encefalopatia viral - raiva, executado pelo Centro de Vigilância Ambiental e Controle de Zoonoses do município de João Pessoa-PB, onde foi constatada hemorragia na face do animal e o exame de raiva não apresentou resultado positivo.

## **DISCUSSÃO**

Não existe na medicina veterinária uma diretriz única que guie o tratamento de TCE o que gera grande controvérsia quanto à terapia mais adequada para esses pacientes. Conforme indicado por Branco (2013), o animal atendido, foi submetido às técnicas emergenciais ao chegar a clínica, com avaliação inicial do animal, estabilização sistêmica, uso de fluidoterapia de modo a corrigir a hipotensão e a estabilizar a pressão sanguínea e, só após estabilização sistêmica e neurológica, foi realizada análise mais minuciosa em busca de outras lesões traumáticas, onde foi confirmado apenas o TCE. Foi também garantido o suporte nutricional em todas as etapas como indicado no tratamento de TCE.

Segundo Santos et al. (2011) o uso de corticosteroides desempenha importante papel na homeostasia dos estímulos tóxicos internos e externos, corroborando com o método adotado no felino em questão. Em contrapartida, em alguns estudos, evidencia-se que o uso de corticoides em TCE apresenta efeitos secundários adversos como, hemorragias digestivas, hiperglicemia e imunossupressão (MOLINA; MANUEL, 2016; SILVERSTEIN; HOPPER, 2015). Atualmente o uso em humanos não é recomendado por não haver evidências que apoiem o uso de corticoides em TCE (BONELLI et al., 2009; BRANCO et al., 2013).

Foi encontrado, com o exame bioquímico realizado na avaliação inicial do felino, uma lesão hepática em virtude das elevações nas taxas de aspartato aminotransferase (A.S.T) e alanina aminotransferase (A.L.T). Entretanto, como até hoje não foi esclarecido nenhum biomarcador suficiente para identificar e/ou esclarecer a extensão de um TCE como afirma

Simões e Amorim (2015), não foi possível precisar se houve relação da lesão hepática no felino com o TCE. Lesões hepáticas são comuns nos animais domésticos em função dos hábitos alimentares modernos e podem condizer com hepatopatias, que geralmente são resultados de diferentes agentes etiológicos, dificultando a identificação do agente etiológico (RIBEIRO et al., 2009; CULLEN, 2015), desta forma talvez o animal em questão já tivesse o problema hepático anteriormente ao TCE.

Não houve também nenhum achado relacionado com fratura craniana e, sabe-se, hoje que o crânio, mesmo sendo uma estrutura rígida, é suficientemente elástico para sofrer uma pancada e transmitir a energia ao cérebro sem fraturar, embora a presença e a extensão das fraturas possam dar uma ideia da intensidade da força a que o cérebro foi submetido (GOMES, 2011).

Estudos mostram que as presenças de hemorragias são comuns em TCE de cães e gatos, podendo ou não ter significância clínica (DEWEY, 2006; ADAMO, CRAUWFORD & STEPIEN, 2005; FIGHERA et al.; 2008), após necropsia no entanto foi confirmada a presença de hemorragia tardia o que pode ter colaborado com o óbito.

Segundo Dewey (2006), em geral, o prognóstico de TCE é considerado ruim, reservado a desfavorável como no animal em questão. No caso relatado mesmo seguindo todas as manobras clínicas e terapêuticas não foi possível evitar a morte do animal, entretanto, ressalta-se que o tratamento intensivo pode ser em alguns casos bem-sucedido.

## CONCLUSÕES

Portanto, considera-se importante a abordagem do caso de trauma crânio encefálico em felinos, por entender a natureza do felino e considerar que faz parte de sua rotina o estilo de vida livre, deixando-os assim, propensos a sofrerem lesões dos mais variados graus. Enfatiza-se também a importância do conhecimento de mecanismos fisiopatológicos da lesão cerebral no traumatismo cranioencefálico, assim como manobras clínicas, cirúrgicas e terapêuticas, para que o animal receba o melhor tratamento.

## REFERÊNCIAS

ADAMO, P.F.; CRAWFORD, J.T.; STEPIEN, R.L. Subdural hematoma of the brainstem in a dog: magnetic resonance findings and treatment. **Journal of the American Animal Hospital Association**, v. 41, n. 6, p. 400-405, 2005.

ALMEIDA, T.L.T.; FALKENBURG, L.; NASCIMENTO, R.Z.R.; REIS, C.A.; SALES, V.C.; PEDROSO, T.D.; CECCATO, R.B.; IMAMURA, M.; BATTISTELLA, L.R. Traumatismo crânioencefálico: reabilitação. **Acta Fisiátrica**, v. 19, n. 2, p. 130-137, 2012.

ANDRADE, A.F.; PAIVA, W.S.; AMORIM, R L.; FIGUEREDO, E.G.; RUSAFA NETO, E.; TEIXEIRA, M.J. The pathophysiological mechanisms following traumatic brain injury. **Revista da Associação Médica Brasileira**, v. 55, n. 1, p. 75-81, 2009.

BRANCO, S.E.M.T.; TORRES, B.M.J.; MARTINS, B.C.; CARNEIRO, R.A. Trauma crânioencefálico em pequenos animais – considerações terapêuticas. **Cadernos Técnicos de Veterinária e Zootecnia**, v. 69, n. 97, p. 50-61, 2013.

BONELLI, M.A.; ALMEIDA, T.L.A.C.; ROCHA, A.N.S.; CAMPOS, E.M.; ARAÚJO, B.M.; CAMARGO, N.I.; SAMPAIO, M.I.R.; POTIER, G.M.A. Trauma cranioencefálico em felino com sequela neurológica - relato de caso. **Eventos de Medicina Veterinária Universidade Federal Rural de Pernambuco**, 2009.

CULLEN, J.M. Fígado, sistema biliar e pâncreas exócrino. In: MCGAVIN, D. M.; ZACHARY, J.F. **Bases da Patologia Veterinária**. Rio de Janeiro: Elsevier, cap. 8, p. 393-462, 2015.

DEWEY, W.C. Tratamento traumatismo craniano. In: DEWEY, W.C. **Neurologia de cães e gatos – Guia Prático**. São Paulo, p. 101-109, 2006.

FIGHERA, R.A.; SILVA, M.C.; SOUZA, T.M.; BRUM, J.S.; KOMMERES, G.D.; GRAÇA, D.L.; IRIGOYEN, L.F.; BARROS, C.S.L. Aspectos patológicos de 155 casos fatais de cães atropelados por veículos automotivos. **Ciência Rural**, v. 38, n. 5, p. 1375-1380, 2008.

GOMES, P.M.B. **Traumatismo craniano – craniectomia descompressiva**. FMV – UTL, 2011.

MOLINA, D.; MANUEL, V. **Farmacologia veterinária**. Caldas, Editorial, Corporación Universitaria Lasallista, 2016.

RIBEIRO, T.B.; GODOY, R.C.S.; SANTOS, L.M.; BOCARDO, M.; ROCHA, J.R. Hepatopatias em cães: relato de cinco casos clínicos. **Revista Científica Eletrônica de Medicina Veterinária**, v. 7, n. 13, 2009.

RODRIGUES, M.S.; SANTANA, L.S.; SILVA, E.P.G.; GOMES, O.V. Epidemiology of cranioencephalic trauma in a hospital. **Revista Sociedade Brasileira de Clínica Médica**, v. 16, n. 1, p. 21-24, 2018.

SANTOS, A.L.Q.; SILVA, J.M.M.; PEREIRA, H.C.; NASCIMENTO, L.R.; MENEZES, L.T.; KAMINISHI, A.P.S. Treatment of head injury in opossum *Didelphis albiventris* Linnaeus, 1758 (Marsupialia, Didelphidae), **PUBVET**, v. 5, n. 17, ed. 164, art. 1110, 2011.

SILVERSTEIN, D.; HOPPER, K. **Small animal critical care medicine**. Elsevier, 2015.

SIMÕES, M.G.; AMORIM, R.L.Q. Traumatic Brain Injury and Prognostic Models: Review of the Literature, **Brazilian Journal of Neurosurgery**, v. 26, n. 1, p. 57-67, 2015.

SIQUEIRA, E.G.M.; RAHAL, S.C.; VASSALO, S.G.; ARAÚJO, F.A.P.; AGOSTINHO, F.S. Trauma Cranioencefálico em pequenos animais. **Veterinária e Zootecnia**, ed. 20, p. 112-123, 2013.

VIANNA, C.G.; ARIAS, M.V.B. Estudo prospectivo de traumatismo cranioencefálico em 32 cães. **Revista Brasileira de Medicina Veterinária**, v. 35, n. 1, p. 93-99, 2013.